

IFF NA MÍDIA

Setembro, 2019

VIX MULHER POP

Descida do leite dói e é confundida com mastite: quanto tempo dura e como superar

JESSICA KRIEGER



ROMINA AZINA/SHUTTERSTOCK

Apojadura: quando acontece?

A enfermeira pediátrica Maíra Domingues Bernardes Silva, do Banco de Leite Humano do IFF/Fiocruz, explica que a apojadura costuma acontecer durante os primeiros cinco dias após o parto.

Show beneficente de Zizi Possi terá venda revertida para crianças e famílias atendidas pelo IFF

por Redação | 27 setembro 18, 2019



31 OUTUBRO - 21H
TEATRO OI CASA GRANDE
EVENTO BENEFICENTE

SHOW À VIDA
GARANTA O SEU E CENTENAS DE OUTROS SORRISOS
ZIZI POSSI

Realização: AMÍBIOS, IFF, NAPFC, FIALA, SPOOC

Beneficência: FALCÃO

Parceria: SPOOC

Produção: SPOOC

Anúncio fechado por Google

Não exibir mais este anúncio Anúncio? Por quê?

A vice-presidência de Gestão e Desenvolvimento Institucional da Fundação Oswaldo Cruz (Fiocruz), por meio de seu Escritório de Captação, e o Instituto Nacional de Saúde da Mulher, da Criança e do Adolescente Fernandes Figueira (IFF/Fiocruz) realizam a segunda edição do Show À Vida, no Teatro Oi Casa Grande, às 21h, em 31 de outubro, quinta-feira.

Saúde

Evolução do laser favorece cirurgia de miopia após os 40 anos

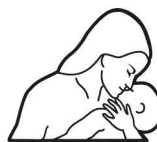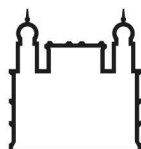
As operações antes eram pouco recomendadas a partir dessa faixa etária

Por Adriana Dias Lopes
27 set 2019, 09h53 - Publicado em 27 set 2019, 06h55



EM FOCO - Teste: cirurgias de reparação simultânea para quem vê mal de longe e de perto, a chamada vista cansada (iStock/Getty Images)

A **miopia** é companheira da infância ao início da maturidade. Começa com um par de óculos, eventualmente chega às lentes de contato. All pelos 40 anos de idade ou mais, depois de longa convivência com o problema, o cidadão toma coragem, decide, enfim, enfrentar o laser para viver sem acessórios e ouve do oftalmologista: "Já não vale a pena, porque em breve surgirá outro problema, o da vista cansada, e os óculos serão novamente necessários".



Decisão é do juiz Federal Vigdor Teitel, da 11ª vara do RJ

Empresa que venceu pregão eletrônico da Fiocruz é desclassificada por erro em proposta apresentada no certame

Menção ao IFF/Fiocruz

Veículo / Link: [Migalhas](#)

Publicado em 3/Set

Descida do leite dói e é confundida com mastite: quanto tempo dura e como superar

Fonte consultada: Maíra Domingues Bernardes Silva, gerente da Assistência no BLH IFF/Fiocruz

Veículo / Link: [Portal Vix](#)

Publicado em 12/Set

Quiz: você sabe identificar qual é esse clássico sinal radiológico?

Lactente, com 8 meses, apresenta tosse, sem outras queixas. Realiza a seguinte radiografia de tórax na Emergência. Qual o clássico sinal radiológico no exame?

Coluna da: Elazir Mota, radiologista pediátrica no Hospital Municipal Jesus, IFF/Fiocruz e no IPPMG

Veículo / Link: [Pebmed](#)

Publicado em 15/Set

Quiz: qual o diagnóstico principal baseado nos achados e na história?

Asma não tem cura, mas sintomas podem ser minimizados

Coluna da: Elazir Mota, radiologista pediátrica no Hospital Municipal Jesus, IFF/Fiocruz e no IPPMG

Veículo / Link: [Pebmed](#)

Publicado em 18/Set

Show beneficente de Zizi Possi terá venda revertida para crianças e famílias atendidas pelo IFF

Menção ao IFF/Fiocruz

Veículo / Link: [Sopa Cultural](#)

Publicado em 18/Set

Evolução do laser favorece cirurgia de miopia após os 40 anos

Fonte Consultada: Andrea Zin, oftalmologista e pesquisadora do IFF/fiocruz

Veículo / Link: [Veja](#)

Publicado em 27/Set

Como manejar o sangramento uterino intenso em adolescentes com coagulopatias?

Coluna da: Julianna Vasconcelos Gomes, residente em Ginecologia e Obstetrícia no IFF/Fiocruz

Veículo / Link: [Pebmed](#)

Publicado em 28/Set

Quiz: quais os achados desta radiografia de tórax?

Adolescente 13 anos dá entrada na emergência com quadro de tosse e febre há três dias. Laboratório com importante leucocitose com desvio para a esquerda. Foi realizada uma radiografia de tórax, você consegue identificar os achados?

Coluna da: Elazir Mota, radiologista pediátrica no Hospital Municipal Jesus, IFF/Fiocruz e no IPPMG

Veículo / Link: [Pebmed](#)

Publicado em 29/Set